

インタラクティブインプラントによるリカバリー症例

札幌市 医療法人社団 星愛会 さっぽろ石山通り歯科 須田 善行



「はじめに」

現在、インプラントによる補綴治療は、術前の詳細な診査・診断と適正な治療計画により長期的な予後が確立された治療方法であることが認知されている。しかし、インプラント治療計画に適応される様々なクライテリアが確立されるまでの間に施術されたインプラント補綴の症例においては、長期的に安定かつ良好な経過ではないものも存在し、歯科臨床におけるインプラント治療の歴史が長くなるにつれ、前医の補綴治療終了後一定期間過ぎた症例に何らかの補足的な治療介入を必要とする症例に遭遇することも少なくない。

一口腔単位で診断する場合、治療計画の妨げとなるインプラント補綴が存在することにより、主治医もしくは異なる医療機関の担当医がその治療に躊躇し、口腔内の問題が改善せず、いたずらに病悩期間だけが長くなり、口腔内環境が厳しい状態に陥ってしまっている症例に遭遇することもある。

日本人の平均寿命が延びるにつれ自ずと健康寿命も長くなり、高齢の患者が増加することが予想され、今後、術前治療計画の一項目にインプラント再治療の有無も診断の必須項目に入ってくることも考えられる時代である。

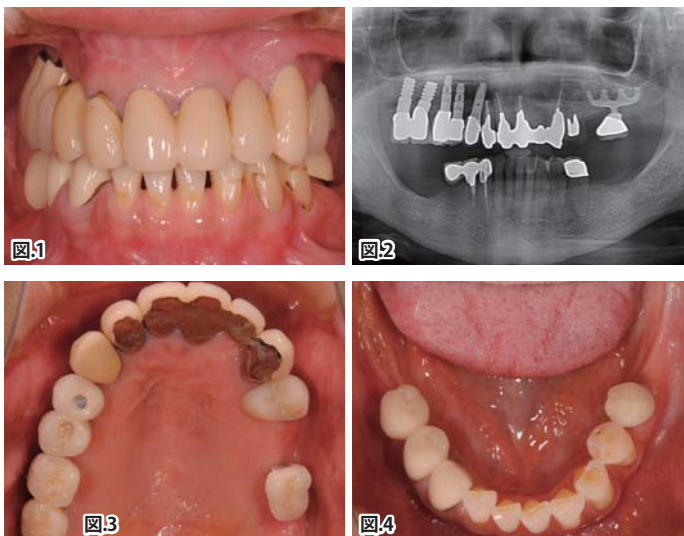
今回、筆者はインプラント治療後に咬合不全を認め、インタラクティブインプラントによる咬合再構成治療を行なったインプラント治療のリカバリー症例を経験したので報告する。

「症例」

患者は61歳、女性。某医院でインプラント治療を受けた後、数年後に治療の過程で咬合不全となったことで通院を中断、他院を受診。同院より再治療の相談で当院紹介、初診となった。

口腔内所見は、上顎右側犬歯より後方、第二大臼歯まで、種類の異なるスクリュータイプのインプラントで補綴処置がなされており、対合である下顎右側臼歯部は第二小白歯から後方は欠損、第二小白歯遠心で切断された延長ブリッジ様の形態を呈した補綴処置となっていた。また、反対側の上顎左側臼歯部は、第一大臼歯相当部にブレードタイプインプラント支持で近心が切断された単独の補綴物があり、その対合の下顎大白歯部は欠損で咬合支持がなく、第二小白歯までの補綴処置となっている状態であった。これら下顎大白歯欠損部の状態は、以前にブレードタイプインプラントが下顎両側大白歯部に適応されていたことを想像させるような状態であった。

上顎6前歯は補綴処置がなされており、左右大白歯欠損による咬合支持がなく、咬合高径が減少したことによる上下前歯部の干渉により下顎前歯の咬耗が顕著であった【図1, 2, 3, 4】。



口腔外所見では、左右の顎関節には軽度のクリッキングを認めた。初期治療として歯周初期治療と顎関節に対し早期にスプリント療法を行ない、下顎のリラックスポジションの確認と顎関節に過度な負担がかからない状態とした。

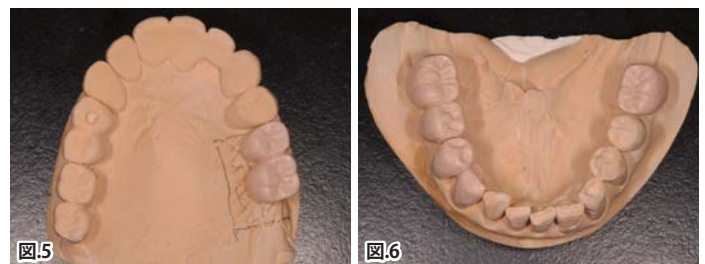
下顎位がある程度安定した時点において、仮のCRポジションを採得、診断用ワックスアップを製作し、臼歯部の咬合支持と前歯の

適正なガイドランスの構築を最終目標とした。

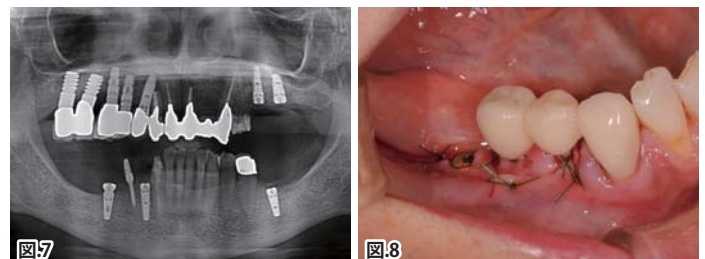
治療の介入前に一番重要なポイントとしては、現状で使用できるインプラント補綴は利用したいという希望があり、可能な限り現在の環境を生かしつつ、適正な機能を持つ咬合関係を構築することを目標とし、患者が以前受けた治療を後悔する事なく、より良い状態を作るためのインプラント治療の再介入であることを説明し、同意を得て本治療の開始となった。

「治療の概要」

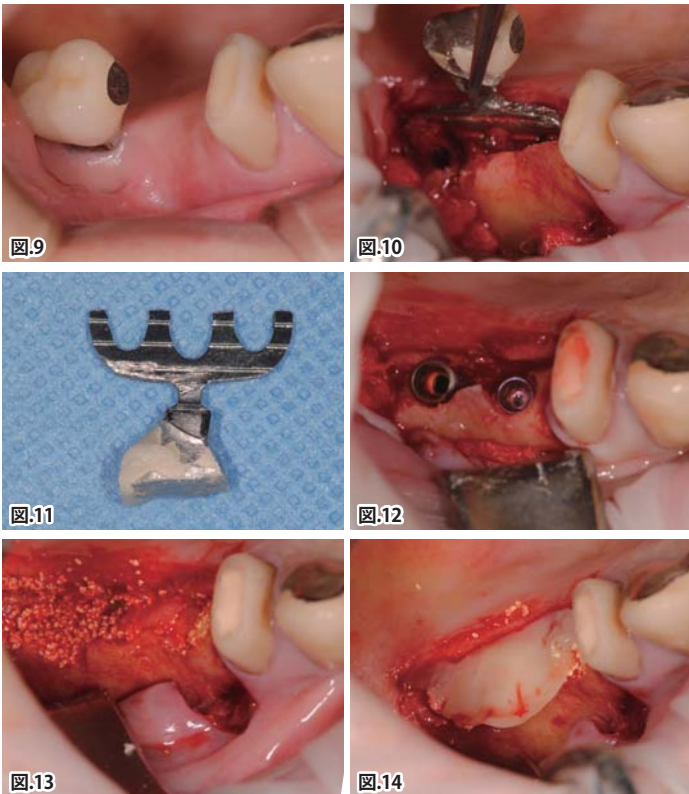
本症例の咬合再構成において、ある程度早期に咬合支持を回復することを目的に、インプラントの埋入は、臼歯部の欠損が多い下顎を上顎より先に行なった。下顎は左右両側ともに最後方を第一大臼歯とする歯列の補綴計画とした【図5, 6】。



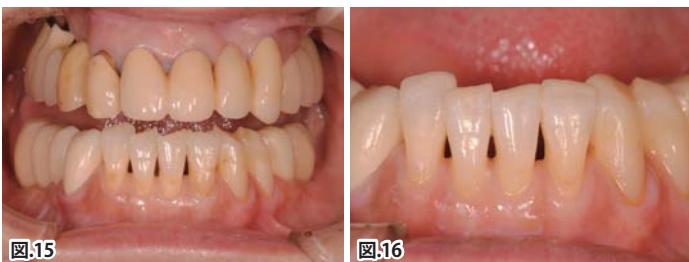埋入術式は、下顎において左右同時の埋入で、まず始めに、歯根破折をしていた右側第一小白歯に抜歯即時埋入術を選択し、埋入窩の形成時ドリルが抜歯窩の形状や骨の硬度で変位することを防ぐ為、抜歯前に埋入窩の形成を行なうAnatomically guided implant site preparation techniqueを用いてインタラクティブインプラントの埋入を行なった。続いて、左右の第一大臼歯の欠損部は通法で一次埋入手術を行なった。下顎右側においては、術後に咬合支持を損なわぬよう第二小白歯部にプロビジョナルインプラントを使用し、犬歯と連結したプロビジョナルブリッジを製作し、術前と同じ咬合状態を維持した【図7, 8】。



上顎においては、右側第一大臼歯部のブレードタイプインプラントを除去し即時にインプラントを埋入する方法を計画し、骨に侵襲の少ないピエゾデバイスを用いた骨削合にてブレードタイプインプラント除去をした後、インプラント埋入を行なった。ブレードタイプインプラントの除去は、インテグレーションしているブレード部の長径より1mm長い骨切り線を頬側と口蓋側に設定し、インプラント周囲骨に最小限の削合でブレードタイプインプラントの除去を行なった。続いてインプラント除去部に行なうインタラクティブインプラントの埋入窩形成には、リッジエクパンダーを使用し、頬・口蓋側にある埋入部周囲骨を保存し、インプラント除去部にさらなる侵襲をかけないように考慮した。上顎左側第二小臼歯・第一大臼歯相当部にインタラクティブインプラントの埋入後、カバースクリューを装着し、骨のギャップには骨補填材を填入、表層をCGF(自己血小板含有フィブリンゲル)によるパッキングで創部を保護したのちフラップを復位し縫合、閉創した【図9, 10, 11, 12, 13, 14】。



インプラント埋入後は、適切な免荷期間を置いたのち、二次手術を行ない、印象採得の後、プロビジョナルレストレーションを製作した。下顎前歯部においては、咬耗部をダイレクトボンディングにて形態を回復し、適正なアンテリアガイドダンスと十分な咬合支持を得る環境を整えた後、経過観察の後、患者に与えた治療咬合の調整、再評価を行なった【図15, 16】。

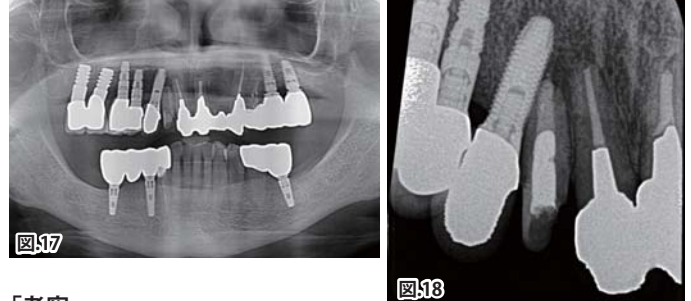


「経過」

約1年のプロビジョナルレストレーションによる経過観察期間を置き、その後、ゴシックアーチを含めた治療咬合の再評価を行ない最終補綴物の製作を行なった。上顎のインプラントはマルチユニッ

トアバットメントを適用し、下顎のインプラントはインプラントレベルで印象を行ない、全てのインプラントの最終補綴物はマテリアルにジルコニアを選択しクラウンを製作、固定方法はスクリューリテインとした。

安定した咬合支持を獲得したのちに、術前に問題となっていた上顎右側側切歯根尖で、隣接犬歯部のインプラント先端部にある嚢胞様病変の加療に着手した。最終補綴物の咬合調整、管理を行ないながら上顎右側側切歯の根管治療と補綴処置を行ない、治療を終了した。今後は、咬合管理を行ないながら注意深く経過を観察する予定である【図17, 18】。

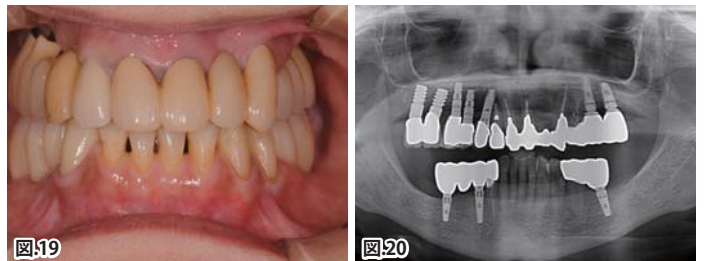


「考察」

日常臨床における補綴処置に際しては、高い割合で再治療を行なうことが多く、再治療という処置は極めて日常的で一般的な治療行為となっている。また、治療計画を立案する際には、適切な診査・診断を経て、再治療を行なう歯牙や抜歯の選択を行ない、炎症と咬合力のコントロールを行なって口腔内環境を整え、咬合の安定を得た機能回復と個々に見合った審美性の回復を行なうことが現在の歯科治療に求められている治療の道筋である。

補綴治療において、インプラント治療自体は決してメインの治療ではなく、補綴処置の一つのオプションに過ぎない。超高齢社会の今、インプラントを利用することも、インプラントを除去することも一つの治療として総合的に判断し、適切に処置をする必要がある時代へと入ってきていると考える。

本症例においてもインプラントを適応された部位を含む歯冠補綴の再治療がメインとなり、インプラントの除去とインプラントの適応が治療の中心となっている症例である。しかし、補綴治療の一手段であるこのインプラントという治療方法にこそ、長期的に安定した予後が求められ、治療の中でも重要度が高い部分でもある。今回、インプラントの再治療というデリケートな症例においても、再度インプラントを適用し安定した長期予後を得るためインタラクティブインプラントを使用し機能的な咬合関係を構築することが可能となった【図19, 20】。



臨床において様々な状況に適したインプラントの選択を考えた場合、インプラント径、長さ幅広いラインナップを有し、また、インプラントのプラットフォームに互換性を持ち、数多くの補綴治療のオプションを有しているインプラントシステムが有用ではないかと考える。今後は、治療年齢の範囲が高齢化する中で、様々な症例に対しても、複数の診断・治療デバイスとの相互関係を持ち、ラインナップが豊富で臨床家に有用なインプラントシステムとして発展することを期待している。